

## Analisis Multi Slice Computed Tomography (MSCT) Nasofaring Dengan Klinis Karsinoma Nasofaring Di Instalasi Radiodiagnostik RSUP Dr. Hasan Sadikin Bandung

Destri Bestari Palimbong<sup>1</sup>, Anak Agung Aris Diartama<sup>2</sup>, I Kadek Sukadana<sup>3</sup>  
Akademi Teknik Radiodiagnostik dan Radioterapi Bali, Indonesia  
Email : [destripalimbong09@gmail.com](mailto:destripalimbong09@gmail.com)

**Abstract:** *Background: Nasopharyngeal carcinoma is cancer that occurs in the nasopharyngeal mucosa which shows squamous cell differentiation. MSCT has become a reliable imaging technique for assessing the extent of nasopharyngeal carcinoma. Nasopharyngeal MSCT examination procedure with clinical nasopharyngeal carcinoma at the Radiodiagnostic Installation of Dr. RSUP. Hasan Sadikin Bandung uses a head protocol and slice thickness of 3-5 mm. This study aims to determine the Nasopharyngeal MSCT examination procedure for clinical nasopharyngeal carcinoma using a head protocol with manual intravenous contrast injection.*

*Method: The type of research used is descriptive qualitative research with a case study approach. This research was conducted at the Radiodiagnostic Installation of RSUP Dr. Hasan Sadikin Bandung. The subjects in this study consisted of three patients, two radiographers and three radiologists. Data collection methods are carried out through observation, interviews and documentation. The data analysis technique used is an interactive analysis model.*

*Results: The results of this study indicate that the Nasopharyngeal MSCT examination procedure with clinical carcinoma at RSUP Dr. Hasan Sadikin Bandung is carried out by preparing the patient to fast for 4-6 hours before the examination and using a contrast head protocol, then pre-contrast and post-contrast scanning is carried out. After that, the pre-contrast image results were reconstructed into axial slices, while the post-contrast image results were reconstructed into axial, coronal and sagittal slices with a slice thickness of 3-5 mm. Nasopharyngeal MSCT examination at RSUP DR. Hasan Sadikin Bandung uses the head protocol because the post-contrast image results appear more enhanced and smoother than using the neck protocol. However, the use of a head protocol in Nasopharyngeal MSCT examinations with clinical carcinoma can result in a higher dose received by the patient due to the large exposure factor and long scanning area.*

*Conclusion: Nasopharyngeal MSCT examination procedure with clinical carcinoma at the Radiodiagnostic Installation of RSUP Dr. Hasan Sadikin Bandung was carried out with special preparation and used a contrast head protocol, then pre-contrast and post-contrast scanning were carried out. The use of the head protocol in the Nasopharyngeal MSCT examination is because the post-contrast image results appear more enhanced and a slice thickness of 3-5 mm can evaluate nasopharyngeal cancer.*

**Keywords:** *Nasopharyngeal Carcinoma, MSCT, Scanning, axial, sagittal, coronal, vertex,*

**Abstrak : Latar Belakang :** Karsinoma nasofaring merupakan kanker yang terjadi di mukosa nasofaring yang menunjukkan adanya diferensiasi sel skuamosa. MSCT telah menjadi teknik pencitraan yang andal untuk menilai sejauh mana nasopharyngeal carcinoma. Prosedur pemeriksaan MSCT Nasofaring dengan klinis karsinoma nasofaring di Instalasi Radiodiagnostik RSUP Dr. Hasan Sadikin Bandung menggunakan protokol kepala dan slice thickness 3-5 mm. Penelitian ini bertujuan untuk mengetahui prosedur pemeriksaan MSCT Nasofaring dengan klinis karsinoma nasofaring menggunakan protokol kepala dengan penyuntikan kontras manual melalui intravena.

**Metode :** Jenis penelitian yang digunakan adalah penelitian deskriptif kualitatif dengan pendekatan studi kasus. Penelitian ini dilakukan di Instalasi Radiodiagnostik RSUP Dr. Hasan sadikin Bandung. Subjek dalam penelitian ini adalah terdiri dari tiga pasien, dua radiografer dan tiga radiolog. Metode pengumpulan data dilakukan melalui observasi, wawancara dan dokumentasi. Teknik analisis data yang digunakan adalah model analisis interaktif.

**Hasil :** Hasil dari penelitian ini menunjukkan bahwa prosedur pemeriksaan MSCT Nasofaring dengan klinis karsinoma di RSUP Dr. Hasan Sadikin Bandung dilakukan dengan persiapan pasien berpuasa 4-6 jam sebelum pemeriksaan dan menggunakan protokol kepala kontras, kemudian dilakukan scanning pre kontras dan post kontras. Setelah itu, hasil citra pre kontras direkonstruksi menjadi potongan axial sedangkan hasil citra post kontras direkonstruksi menjadi potongan axial, coronal dan sagittal dengan slice thickness 3-5 mm. Pemeriksaan MSCT Nasofaring di RSUP DR. Hasan Sadikin Bandung menggunakan protokol kepala karena hasil citra post kontras tampak lebih enhanced dan smooth dibandingkan menggunakan protokol leher. Namun, penggunaan

protokol kepala pada pemeriksaan MSCT Nasofaring dengan klinis karsinoma dapat menyebabkan dosis yang diterima oleh pasien lebih banyak karena faktor eksposi yang besar dan area scanning yang panjang.

**Kesimpulan :** Prosedur pemeriksaan MSCT Nasofaring dengan klinis karsinoma di Instalasi Radiodiagnostik RSUP Dr. Hasan Sadikin Bandung dilakukan dengan persiapan khusus dan menggunakan protokol kepala kontras, kemudian dilakukan *scanning pre kontras* dan *post kontras*. Penggunaan protokol kepala pada pemeriksaan MSCT Nasofaring karena hasil citra *post kontras* tampak lebih *enhance* serta slice thickness 3-5 mm sudah dapat mengevaluasi kanker nasofaring.

**Kata Kunci :** Karsinoma Nasofaring, MSCT, Scanning, axial, sagital, coronal, vertex,

## **PENDAHULUAN**

Karsinoma nasofaring merupakan kanker yang terjadi di mukosa nasofaring yang menunjukkan adanya diferensiasi sel skuamosa (El-Naggar AK, Chan JK., Grandis JR, El-Naggar A.K., Chan J.K.C., Grandis J.R., 2017). Karsinoma Nasofaring jarang ditemui di sebagian besar wilayah dunia, tetapi merupakan penyakit endemik di beberapa bagian di Asia Tenggara dan Cina (Chang et al., 2017). Menurut WHO pada tahun 2020, terdapat 133.354 kasus baru KNF di dunia dengan angka mortalitas sebesar 80.008 kasus. Insiden paling tinggi berasal dari daerah Asia yaitu sebesar 113.659 kasus atau sebesar 85,2% dan lebih banyak didapatkan pada laki-laki dibandingkan perempuan (WHO, 2020). Kanker nasofaring di Indonesia menempati urutan ke-5 kanker terbanyak dan menempati urutan terbanyak ke-4 pada laki-laki. Prevalensi karsinoma nasofaring di Indonesia terdapat 19.943 kasus baru dan 13.399 kematian yang disebabkan oleh kanker nasofaring (Global Burden Cancer (Globocan), 2021). Madani (Di et al., 2014) menyebutkan pasien KNF di Rumah Sakit Umum Pusat Dr. Hasan Sadikin Bandung sebanyak 629 kasus dalam rentang waktu tahun 2010-2014. Pada tahun 2022 terdapat 60 kasus karsinoma nasofaring di Rumah Sakit Umum Pusat Dr. Hasan Sadikin Bandung. Pemeriksaan pada organ nasofaring untuk mendeteksi karsinoma secara lebih detail, dianjurkan untuk menggunakan modalitas CT Scan. Penggunaan modalitas CT Scan untuk pemeriksaan karsinoma nasofaring sangat cocok dikarenakan CT Scan mampu memperlihatkan detail organ, ukuran dan letak dari *lessi massa* serta patologi lain yang tidak bisa dijangkau oleh pesawat radiologi biasa (Long et al., 2016).

CT scan adalah alat diagnostik yang menghasilkan citra atau gambar yang terlihat seperti irisan tubuh manusia yang berbeda dengan memanfaatkan sinar-x dan komputer (Bontrager & Lampignano, 2014). CT scan telah menjadi teknik pencitraan yang andal untuk menilai sejauh mana nasopharyngeal *carcinoma*. Keuntungan terbesar pencitraan dengan CT scan dalam mendiagnosa karsinoma nasofaring adalah bahwa kerusakan pada tulang di sekitarnya oleh karsinoma nasofaring dapat divisualisasikan dengan jelas pada citra CT Scan (Bontrager & Lampignano, 2014). Pada pemeriksaan radiologi sering dijumpai pemeriksaan

dengan menggunakan bahan kontras (media kontras) untuk meningkatkan visualitas organ-organ di dalam tubuh, salah satunya adalah pemeriksaan MSCT nasofaring. Pemeriksaan MSCT dengan kontras dapat menunjukkan penyebaran karsinoma nasofaring pada area dalam rongga hidung, fossa infratemporal, orbit, dan rongga tengkorak dengan sangat baik (Bontrager & Lampignano, 2014).

Parameter pemeriksaan MSCT nasofaring adalah sama dengan pemeriksaan leher pada umumnya, *scan type* yang digunakan adalah *helical, scannogram* menggunakan *AP* dan *lateral*, tegangan yang digunakan adalah 120 kV dengan mAs 150 (auto), menggunakan FOV 20 cm, *slice thickness* 5 mm, rekonstruksi *slice thickness* 2,5 mm, menggunakan kernel medium average, menggunakan *window soft tissue* tidak memerlukan penyudutan gantry (Long et al., 2016). Pemeriksaan MSCT nasofaring dengan klinis karsinoma di RSUP Dr. Hasan Sadikin Bandung dilakukan tidak memakai parameter *scanning MSCT Leher*, tetapi menggunakan parameter *scanning MSCT* kepala. Untuk pemeriksaan MSCT Nasofaring dibuat potongan *axial, sagital, dan coronal* dengan *slice thickness* 3-5 mm.

Melalui penelitian ini diharapkan dapat mengetahui prosedur pemeriksaan MSCT nasofaring dengan klinis karsinoma di Instalasi Radiodiagnostik RSUP Dr. Hasan Sadikin Bandung, alasan mengapa MSCT nasofaring menggunakan protokol kepala, kelebihan dan kekurangan menggunakan protokol kepala pada pemeriksaan MSCT nasofaring di Instalasi Radiodiagnostik RSUP Dr. Hasan Sadikin Bandung

## **METODE**

Jenis penelitian ini adalah penelitian deskriptif kualitatif dengan pendekatan studi kasus. Penelitian ini dilakukan di Instalasi Radiodiagnostik Dr. Hasan Sadikin Bandung. Subjek dalam penelitian ini terdiri dari 3 orang pasien, 2 orang radiografer yang terlibat langsung dalam pemeriksaan MSCT nasofaring dengan klinis karsinoma, 2 orang dokter radiologi dengan kriteria minimal pengalaman kerja 5 tahun. Metode pengumpulan data dilakukan melalui observasi, wawancara dan dokumentasi. Teknik analisis data menggunakan model interaktif yang meliputi reduksi data, penyajian data dan penarikan kesimpulan.

## **HASIL DAN PEMBAHASAN**

### **1. Prosedur Pemeriksaan MSCT Nasofaring Dengan Klinis Karsinoma di Instalasi RSUP Dr. Hasan Sadikin Bandung**

#### **a. Persiapan Pasien**

Pada pemeriksaan MSCT nasofaring dengan klinis karsinoma di RSUP Dr. Hasan Sadikin Bandung, pasien datang ke bagian radiologi dengan membawa surat pengantar dan melampirkan hasil ureum kreatinin dalam batas normal, pasien puasa 4-6 jam sebelum pemeriksaan, setelah pasien dipersiapkan lalu dikonsulkan ke dokter radiolog untuk mengetahui apakah pasien memiliki riwayat alergi terhadap obat-obatan dan mendapat persetujuan untuk melanjutkan pemeriksaan serta mengisi *inform consent*. Sebelum dilakukan pemeriksaan petugas melepas benda logam yang dapat menimbulkan artefak, kemudian petugas menjelaskan secara singkat mengenai prosedur pemeriksaan. Menurut (Seeram & Sil, 2016) pada pemeriksaan MSCT Nasofaring pasien dilakukan persiapan sebelum pemeriksaan seperti puasa, melampirkan hasil laboratorium *ureum* dan *creatinin* terbaru dengan hasil normal, dan melepaskan benda-benda logam yang dapat menimbulkan artefak.

Persiapan pasien pada pemeriksaan MSCT nasofaring dengan klinis karsinoma di Instalasi Radiodiagnostik RSUP Dr. Hasan Sadikin Bandung sudah sesuai dengan teori Seeram (2016). Peneliti setuju dengan apa yang dilakukan Instalasi Radiodiagnostik RSUP Dr. Hasan Sadikin Bandung, karena dengan puasa sebelum pemeriksaan sangat penting terutama pada saat pemasukan media kontras sehingga menghindari terjadinya mual atau muntah pada saat pemeriksaan, sedangkan mengisi *inform consent* sangat penting karena sebagai surat pernyataan persetujuan atas tindakan yang akan dilakukan kepada pasien dan bukti dokumentasi bagi Rumah Sakit.

#### **b. Persiapan Alat dan Bahan**

Pada pemeriksaan MSCT nasofaring dengan klinis karsinoma di Instalasi Radiodiagnostik RSUP Dr. Hasan Sadikin Bandung, persiapan alat dan bahan antara lain : Pesawat MSCT Hitachi 128 slice, *control consul*, *burning CD*, selimut, *apron*, alat fiksasi, *abbocath no 22*, *sprit 20 cc*, *handschoon*, *alcohol swab*, plester, kassa, media kontras 300 mg/ml sebanyak 40 ml. Menurut (Seeram & Sil, 2016), persiapan alat dan bahan pada pemeriksaan MSCT Nasofaring antara lain : pesawat MSCT, *lead apron*, selimut, injektor, *sprit 20 cc*, printer, film, *head clamp*, media kontras dan NaCL.

Persiapan alat dan bahan pada pemeriksaan MSCT nasofaring dengan klinis karsinoma nasofaring di Instalasi Radiodiagnostik RSUP Dr. Hasan Sadikin Bandung

sudah sesuai dengan teori, tetapi ada beberapa perbedaan yaitu injektor di Instalasi Radiodiagnostik RSUP Dr. Hasan Sadikin Bandung tidak digunakan injektor karena pemasukan media kontras dilakukan dengan penyuntikan manual.

c. Teknik Pemeriksaan MSCT Nasofaring dengan Klinis Karsinoma Nasofaring

1). Posisi Pasien

Di Instalasi Radiodiagnostik RSUP Dr. Hasan Sadikin Bandung, posisi pasien supine di atas meja pemeriksaan dengan posisi kepala dekat *gantry*, *Mid Sagittal Plane* (MSP) diatur sejajar dengan lampu indikator longitudinal dan lubang telinga diatur tepat pada lampu indikator *horizontal*. Kedua tangan lurus disamping tubuh, lalu pasien diselimuti dan dipasang alat fiksasi (straps).

Menurut (Seeram & Sil, 2016) pasien diposisikan *Supine* di atas meja pemeriksaan dengan posisi kepala dekat dengan *gantry* (*head first*). Kepala diposisikan sehingga MSP tubuh sejajar dengan lampu indikator *longitudinal* dan *interpupilar line* sejajar dengan lampu indikator *horizontal*. Kedua tangan diletakkan di atas perut atau lurus di samping tubuh, dan pasien difiksasi dengan sabuk khusus pada *head holder* dan meja pemeriksaan.

Posisi pasien pada teknik pemeriksaan MSCT nasofaring dengan klinis karsinoma di Instalasi Radiodiagnostik RSUP Dr. Hasan Sadikin Bandung sudah baik dan sesuai dengan teori.

2). Entry Data

Setelah dilakukan pengaturan posisi pasien maka selanjutnya memilih nama pasien yang sudah terjadwal pada worklist yang terhubung dari aplikasi HIS (*Hospital Information System*) sesuai dengan identitas pasien yang meliputi : nomor rekam medis, nama, umur, jenis kelamin, diagnosa klinis, jenis pemeriksaan, radiografer yang melakukan pemeriksaan, dokter pengirim dan dokter radiologi.

3). Scanning Parameter

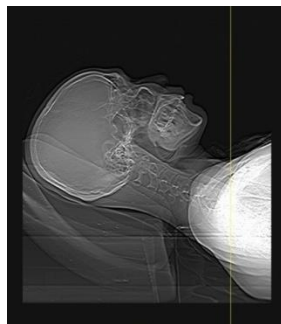
Untuk pemeriksaan MSCT nasofaring di Instalasi Radiodiagnostik RSUP Dr. Hasan Sadikin Bandung menggunakan protokol *Head + kontras*, yang diawali dengan *scanning* topogram kemudian *scanning pre kontras* dan *scanning post kontras*

Tabel 1 Parameter Scanning MSCT Nasofaring RSHS Bandung

| Parameter            | Pre Kontras                 | Post Kontras                |
|----------------------|-----------------------------|-----------------------------|
| kV                   | 100                         | 100                         |
| mA/mAs               | 300                         | 300                         |
| Scan Time            | 0,5 s                       | 0,5 s                       |
| FOV                  | 250 mm                      | 250 mm                      |
| Delay                | 2 s                         | 2 s                         |
| Slice Thickness      | 5.0 mm                      | 5.0 mm                      |
| Interval / Increment | 5.0 mm                      | 5.0 mm                      |
| Pitch                | 0,82                        | 0,82                        |
| Tilt                 | 0 <sup>0</sup>              | 0 <sup>0</sup>              |
| Scan Area            | Vertex hingga jugular notch | Vertex hingga jugular notch |
| Window Widht         | 150                         | 150                         |
| Window Level         | 30                          | 30                          |

#### 4). Scanning Topogram

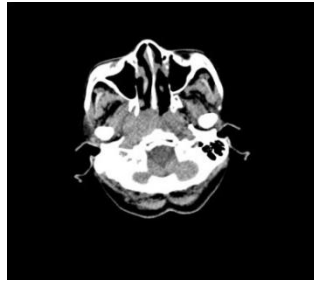
Scanning topogram dilakukan setelah pasien diposisikan dan *entry data*. *Scan* dimulai dengan menekan tombol *start* dengan parameter yang telah diatur sebelumnya. Setelah muncul hasil scanogram, atur area *scanning* dari *vertex* hingga *jugular notch* untuk proses *scanning pre kontras* dan *post kontras*.



Gambar 1. Hasil Citra Topogram MSCT Nasofaring Sampel 1

#### 5). Scanning Pre Kontras

Proses *scanning* pre kontras dilakukan dengan cara menekan tombol *confirm* pada monitor, kemudian setelah tombol *scan* menyala maka kita menekan tombol *scan* tersebut hingga proses *scanning* berhenti sesuai dengan area *scan* yang telah kita atur sebelumnya pada scanogram.

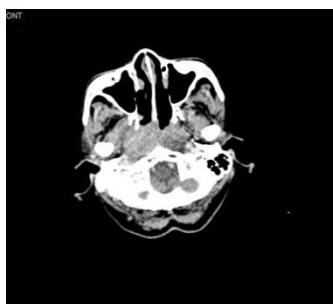

Gambar 2. Hasil Citra Sampel  
1 MSCT Nasofaring Pre Contras

#### 6). Scanning Post Contras

Teknik pemasukan media kontras ke tubuh pasien melalui *intravena* dengan penyuntikan manual. Media kontras yang digunakan untuk pemeriksaan MSCT Nasofaring dengan klinis karsinoma nasofaring di Instalasi Radiodiagnostik RSUP Dr. Hasan Sadikin Bandung adalah jenis non ionic (Iohexol) dengan konsentrasi 300 mg/ml. Jumlah media kontras yang dimasukkan sebanyak 40 ml. Scanning dilakukan segera setelah media kontras diinjeksikan dan *delay scan* yang digunakan adalah 2 s.

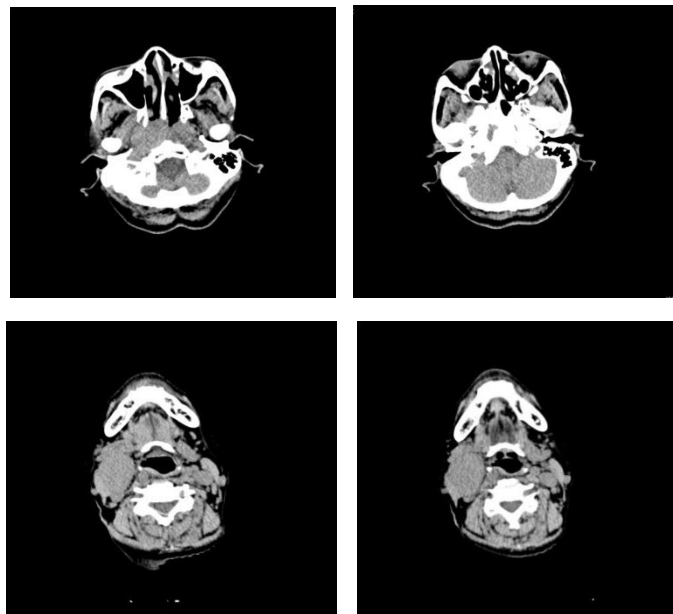
Menurut Wijongkoko (S. Wijongkoko, J. Ardiyanto, 2017), pada pemeriksaan MSCT nasofaring jumlah media kontras yang digunakan 60-90 ml dan menggunakan injektor dengan *flow rate* 3 ml/s dan *delay scan* 60 s. Menurut penulis memasukkan media kontras dengan penyuntikan manual melalui intravena sebanyak 40ml dengan delay scan yang digunakan 2 s itu sudah cukup, karena media kontras yang masuk sudah dapat terlihat di bagian nasofaring dan dapat menilai kasus karsinoma dengan jaringan normal.



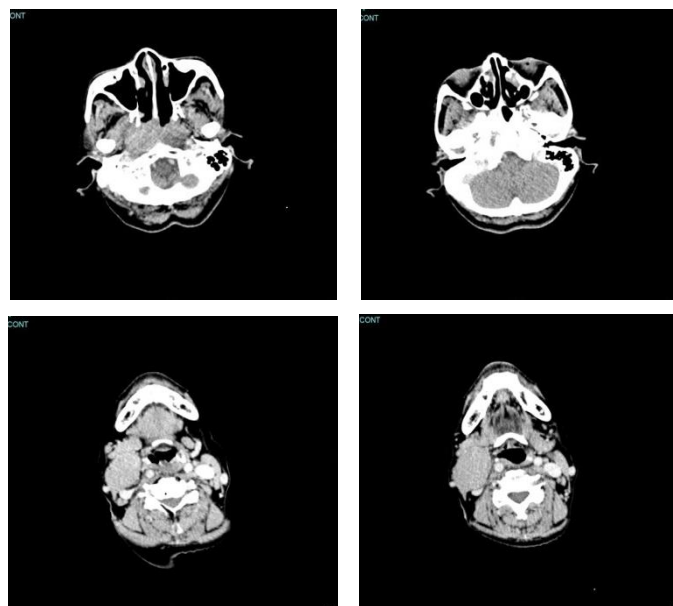
Gambar 3. Hasil Citra Sampel 1 MSCT Nasofaring Post Kontras

7). Post Processing

Setelah scanning selesai, selanjutnya petugas melakukan proses rekonstruksi dan *burning CD*. Langkah yang pertama yaitu petugas memilih hasil citra pre kontras kemudian mensejajarkan dan mensimetriskan gambaran *nasofaring* untuk direkonstruksi menjadi potongan *axial* dengan ketebalan 5 mm. Hasil citra pre kontras hanya dibuat potongan axial saja, sedangkan hasil citra post kontras direkonstruksi menjadi potongan axial, sagital dan koronal dengan ketebalan 5 mm. Hasil rekonstruksi yang diantaranya axial pre kontras, axial post kontras, sagital post kontras dan coronal post kontras dikirim ke PACS dan disimpan pada CD.

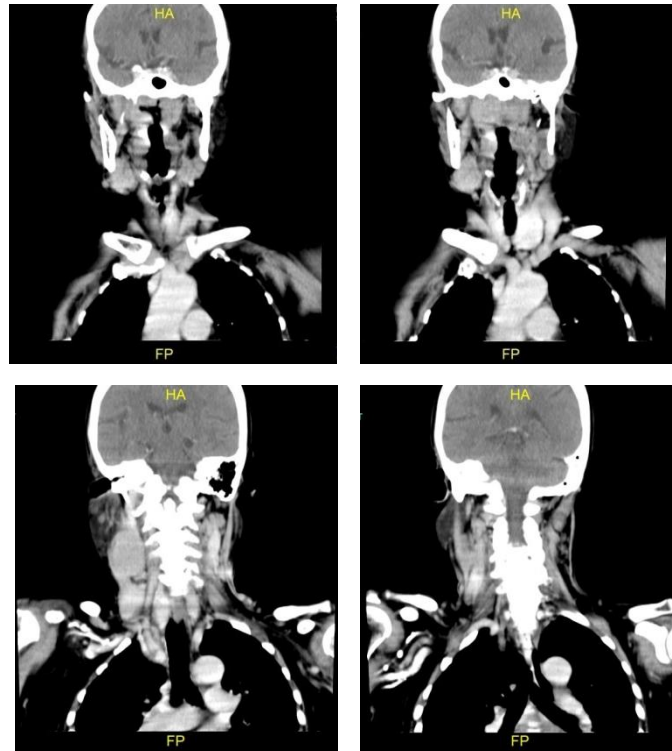


Gambar 4. Hasil Citra Sampel 1 MSCT Nasofaring Potongan Axial Pre kontras

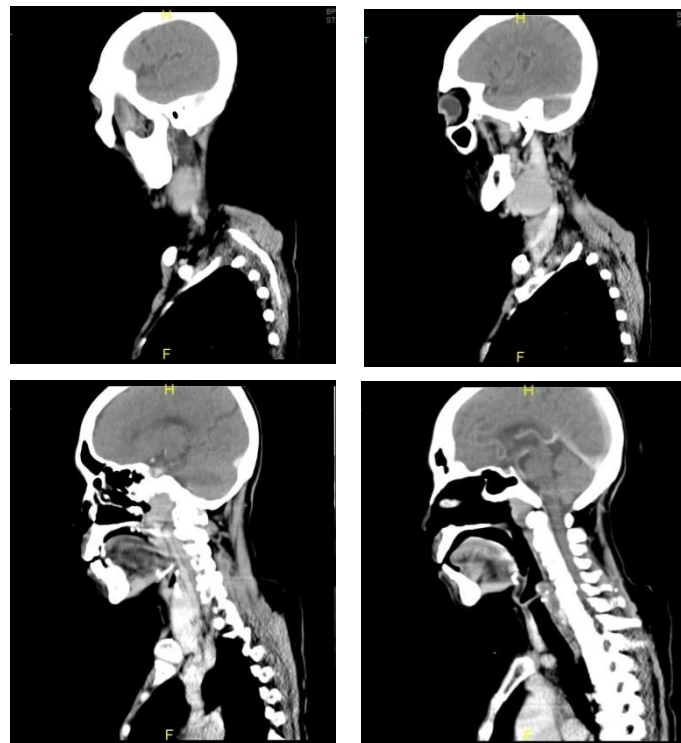


Gambar 5. Hasil Citra sampel1 MSCT Nasofaring Potongan Axial Post kontras





Gambar 6. Hasil Citra sampel 1 MSCT Nasofaring Potongan Koronal *Post kontras*



Gambar 7. Hasil Citra Sampel 1 MSCT Nasofaring Potongan Sagital *Post kontras*

## **2. Alasan MSCT Nasofaring dengan Klinis Karsinoma Nasofaring di Instalasi radiodiagnostik RSUP Dr. Hasan sadikin bandung Menggunakan Protokol Kepala**

Pada pemeriksaan MSCT Nasofaring dengan klinis karsinoma nasofaring di Instalasi Radiodiagnostik RSUP Dr. Hasan Sadikin Bandung menggunakan protokol kepala dengan slice thickness 5 mm. Menurut Long dkk, (Long et al., 2016) pemeriksaan MSCT Nasofaring sama dengan pemeriksaan leher pada umumnya, menggunakan *scan type helical* dengan *scan range* dimulai dari *fossa frontal* hingga *mid aortic arc*, dan rekonstruksi *slice thickness* 2,5 mm.

Menurut penulis pemeriksaan MSCT Nasofaring dengan klinis karsinoma nasofaring berbeda dengan teori yaitu menggunakan protokol kepala dan *rekonstruksi slice thickness* 5 mm. Penulis setuju dengan apa yang dilakukan di Instalasi Radiodiagnostik RSUP Dr. Hasan Sadikin Bandung karena dengan menggunakan protokol leher hasil citra MSCT nasofaring tampak lebih noise dan hasil citra *post kontras* kurang enhance dibandingkan menggunakan protokol kepala di MSCT Hitachi. Keuntungan dari perluasan area scanning dari aspek klinis yaitu untuk mendapat informasi tambahan yang berkaitan dengan penyebaran KGB (Kelenjar Getah Bening) sehingga tidak perlu dilakukan kembali MSCT Nasofaring jika terdapat informasi yang kurang.

## **3. Kelebihan dan kekurangan Menggunakan Protokol Kepala Pada Pemeriksaan MSCT Nasofaring dengan Klinis Karsinoma Nasofaring di Instalasi Radiodiagnostik RSUP Dr. Hasan sadikin Bandung**

Di Instalasi Radiodiagnostik RSUP Dr. Hasan Sadikin Bandung pemeriksaan MSCT Nasofaring dengan klinis *karsinoma nasofaring* menggunakan protokol kepala. Menurut Long dkk, (Long et al., 2016) pemeriksaan MSCT Nasofaring sama dengan pemeriksaan leher pada umumnya. Keuntungan dari penggunaan protokol kepala pada pemeriksaan MSCT Nasofaring di Instalasi Radiodiagnostik Bandung adalah dapat membuat hasil citra MSCT post kontras tampak lebih enhanced dan juga protokol kepala digunakan karena lebih cepat dalam proses rekonstruksi post scanning dibandingkan dengan menggunakan protokol leher.

Berdasarkan hasil penelitian dalam jurnal *Diagnostic and Interventional Radiology* (2021) (Atli et al., 2021), kekurangan dari penggunaan protokol kepala yaitu dosis radiasi yang diterima pasien jauh lebih besar dibandingkan menggunakan protokol leher. Hal ini disebabkan karena protokol kepala menggunakan faktor eksposi yang tinggi. Menurut penulis pemeriksaan MSCT Nasofaring sebaiknya menggunakan protokol leher dan area

scanning dibuat seluas objek yang diperiksa untuk meminimalkan dosis radiasi yang diterima pasien.

## **KESIMPULAN**

Prosedur pemeriksaan MSCT Nasofaring dengan klinis *karsinoma* di Instalasi Radiodiagnostik RSUP Dr. Hasan Sadikin Bandung dilakukan dengan persiapan khusus yaitu melakukan cek laboratorium untuk *ureum creatinin*, puasa 4 – 6 jam sebelum pemeriksaan, mengisi *inform consent*, dan melakukan wawancara dengan dokter radiologi untuk mengetahui riwayat alergi pasien. Pemeriksaan ini dimulai dengan pembuatan scannogram menggunakan protokol *head kontras*, selanjutnya dilakukan *scanning pre kontras* dengan parameter scan kV 100, mA 300, area scan dari *vertex* hingga *jugular notch*. Langkah selanjutnya media kontras dimasukkan sebanyak 40 ml melalui intravena dengan penyuntikan manual dan delay scan 2 s. Kemudian dilakukan *Scanning post kontras* dan direkonstruksi menjadi potongan *axial*, *sagital* dan *koronan* menggunakan *slice thickness* 5 mm.

Pemeriksaan MSCT Nasofaring dengan klinis *karsinoma* di Instalasi Radiodiagnostik RSUP Dr. Hasan sadikin Bandung menggunakan protokol kepala karena dengan menggunakan protoko kepala hasil citra MSCT nasofaring *post kontras* lebih *enhance* dan *smooth* dibandingkan menggunakan protokol leher di MSCT Hitachi. Kelebihan dari penggunaan protokol kepala pada pemeriksaan MSCT Nasofaring di Instalasi Radiodiagnostik Bandung adalah dapat membuat hasil citra MSCT post kontras tampak lebih enhanced dan juga protokol kepala digunakan karena lebih cepat dalam proses rekonstruksi post scanning dibandingkan dengan menggunakan protokol leher. Kekurangan dari protokol kepala pada pemeriksaan MSCT Nasofaring dengan klinis karsinoma yaitu dosis yang diterima oleh pasien lebih banyak karena faktor eksposi yang besar dan area scanning yang panjang.

## DAFTAR PUSTAKA

- Atlı, E., Uyanık, S. A., Ögürlü, U., Cenkeri, H. Ç., Yılmaz, B., & Gümüş, B. (2021). Radiation doses from head, neck, chest and abdominal CT examinations: An institutional dose report. *Diagnostic and Interventional Radiology*, 27(1), 147–151. <https://doi.org/10.5152/dir.2020.19560>
- Bontrager, K. L., & Lampignano, J. P. (2014). *Textbook of Positioning and Related Anatomy*.
- Chang, E. T., Liu, Z., Hildesheim, A., Liu, Q., Cai, Y., Zhang, Z., Chen, G., Xie, S. H., Cao, S. M., Shao, J. Y., Jia, W. H., Zheng, Y., Liao, J., Chen, Y., Lin, L., Ernberg, I., Vaughan, T. L., Adami, H. O., Huang, G., ... Ye, W. (2017). Active and Passive Smoking and Risk of Nasopharyngeal Carcinoma: A Population-Based Case-Control Study in Southern China. *American Journal of Epidemiology*, 185(12), 1272–1280. <https://doi.org/10.1093/aje/kwx018>
- Di, E. N., Tht, E., Unpad, K. L. F. K., Akbar, N., Dinasti, A., Departemen, P., Kesehatan, I., Hidung, T., Universitas, F. K., Sadikin, H., Abstrak, I., Belakang, L., Nasopharing, K., Nasopharing, K., Bandung, H. S., Tht, D., Unpad, K. L. F. K., & Bandung, H. S. (2014). *Simpulan: Kasus Karsinoma nasopharing di departemen THT - KL adalah sebanyak 692, lebih banyak terjadi pada laki - laki , lanjut usia , berpendidikan SD, dan histopatologi Undifferentiated Carcinoma*. 1–14.
- El-Naggar AK, Chan JK., Grandis JR, El-Naggar A.K., Chan J.K.C., Grandis J.R., T. T. S. (2017). *WHO Classification of Head and Neck Tumours* (4 Edition). ARC.
- Global Burden Cancer (Globocan). (2021). *Internal Agency For Research On Cancer. Nasopharyngeal Cancer Statistics*.
- Long, B., Rollins, J., & Smith, B. (2016). *Merrill's Pocket Guide to Radiography E-Book*.
- S. Wijongkoko, J. Ardiyanto, and F. (2017). *Protokol Radiologi Ct Scan dan MRI*. Inti Medika Pustaka.
- Seeram, E., & Sil, J. (2016). Computed tomography: Physical principles, instrumentation, and quality control. In *Practical SPECT/CT in Nuclear Medicine*. [https://doi.org/10.1007/978-1-4471-4703-9\\_5](https://doi.org/10.1007/978-1-4471-4703-9_5)
- WHO. (2020). *Cancer Insiden In Indonesia*. 858:1–2.